

## Aplicaciones de la Ecoendoscopia.

Val RM\*, Clavera C, Suárez D, Estepa L, Formento A, Tabares A.

Hospital Universitari Vall d'Hebrón. Barcelona.

Recibido en octubre de 2017; aceptado en febrero de 2018. Disponible en internet desde abril de 2018.

### Resumen

La ecografía endoscópica digestiva (USE) es un procedimiento que permite obtener imágenes e información sobre el tracto digestivo, los tejidos circundantes y los órganos, mediante la inserción de un endoscopio equipado con un transductor ecográfico miniaturizado en su extremo distal. La USE fue desarrollada a partir de la década de 1980. Desde el extremo del endoscopio se envían ondas de sonido de alta frecuencia o ultrasonidos y estas rebotan en los órganos del cuerpo, una computadora recibe estas ondas y las utiliza para crear una imagen en escala de grises. Nuestro objetivo principal en la realización de este artículo ha sido conocer las posibilidades actuales que ofrece la ecoendoscopia a todos los niveles tanto en procedimientos diagnósticos como intervencionistas. Existen principalmente dos tipos de ecoendoscopios diferentes en función del diseño y la imagen que proporcionan. La exploración radial es diagnóstica y es la técnica de elección en la estadificación T y N de algunos tumores como el de esófago, gástrico o rectal, así como el estudio del páncreas y la vía biliar. La exploración lineal permite además diagnósticos citológicos/histológicos en casos de neoplasias y posibilidades intervencionistas. Los cuidados de enfermería se dividen en tres etapas bien diferenciadas pre-ecoendoscopia, peri-ecoendoscopia y post-ecoendoscopia. Concluimos que la ecoendoscopia sólo debe utilizarse para responder preguntas específicas, ya sea como método de cribado en el estudio del tracto hepatobiliar o para confirmar la sospecha de lesiones malignas. Conocer las diferentes posibilidades y aplicaciones que tiene la ecoendoscopia permite anticipar el material y conseguir una atención más efectiva del paciente ya que esta atención dependerá del procedimiento empleado que a su vez depende de la cuestión planteada.

**Palabras clave:** Ecoendoscopia lineal, ecoendoscopia radial, ultrasonido intervencionista, elastografía, ecoendoscopia con contraste, agujas ecoendoscopia.

### *Endoscopic ultrasonography applications*

#### Abstract

*Endoscopic digestive ultrasound (EUS) is a procedure that allows images and information about the digestive tract, surrounding tissues and organs to be obtained by inserting an endoscope equipped with a miniaturized ultrasound transducer at its distal end. EUS was developed from the 1980s. High-frequency sound waves or ultrasound are sent from the end of the endoscope and they bounce off the organs of the body. A computer receives these waves and uses them to create a gray scaled image. Our main objective in the realization of this article has been to know the current possibilities offered by endoscopic ultrasound at all levels in both diagnostic and interventional procedures. There are mainly two types of different echoendoscopes depending on the design and the image they provide. Radial exploration is diagnostic and is the technique of choice in the T and N staging of some tumors such as the esophagus, gastric or rectal, as well as the study of the pancreas and the bile duct. The linear scan also allows cytological / histological diagnoses in cases of neoplasms and interventional possibilities. Nursing care is divided into three distinct stages: pre-endoscopic, peri-endoscopic and post-endoscopic. We conclude that echoendoscopy should only be used*

\*Autor para correspondencia: r.m.val@hotmail.com

2341-3476 - © AEEED 2014. Todos los derechos reservados.

to answer specific questions, either as a screening method in the study of the hepatobiliary tract or to confirm the suspicion of malignant lesions. Knowing the different possibilities and applications of endoscopic ultrasound allows us to anticipate the material and achieve more effective patient care since this care will depend on the procedure used, which in turn depends on the question posed.

**Keywords:** Linear endosonography, radial endoscopic ultrasound, interventional ultrasound, elastography, ultrasound with contrast, endoscopic ultrasound.

## Introducción

La ecoendoscopia digestiva es un procedimiento que combina la endoscopia con la ultrasonografía. Permite obtener imágenes e información sobre el tracto digestivo, los tejidos circundantes y los órganos, mediante la inserción de un endoscopio cuyo extremo distal contiene un transductor que envía ondas de alta frecuencia o ultrasonidos. Los ultrasonidos son ondas sonoras cuya frecuencia supera el límite perceptible por el oído humano. Estas ondas se conducen bien por el agua y mal por el aire. Los ultrasonidos rebotan en los órganos del cuerpo y producen una vibración, una computadora recibe estas ondas y las utiliza para crear una imagen en escala de grises.

La ecografía endoscópica se inició en los años 80 con transductores mecánicos radiales que proporcionan una visión circunferencial de la pared gastrointestinal y las estructuras circundantes. Este método de imagen fue rápidamente aceptado para el estudio del páncreas y lesiones subepiteliales. En los años 90 se desarrollaron transductores electrónicos lineales que permitirán realizar biopsias e intervenciones guiadas por eco en tiempo real (1).

Para poder realizar una ecoendoscopia precisaremos de dos elementos básicos: el procesador y el ecoendoscopio.

Los procesadores actuales son unos dispositivos compactos que proporcionan imágenes de alta calidad ya que incorporan las últimas tecnologías como la elastografía, flujo de alta resolución (H-Flow), ecoendoscopia con contraste e imágenes armónicas de tejido que aumentan la definición de la imagen respecto la imagen convencional (2). Están diseñados para adaptar todo tipo de ecoendoscopios tanto radiales como lineales.

## Objetivos

Conocer las posibilidades actuales que ofrece la ecoendoscopia a todos los niveles tanto en procedimientos diagnósticos e intervencionistas.

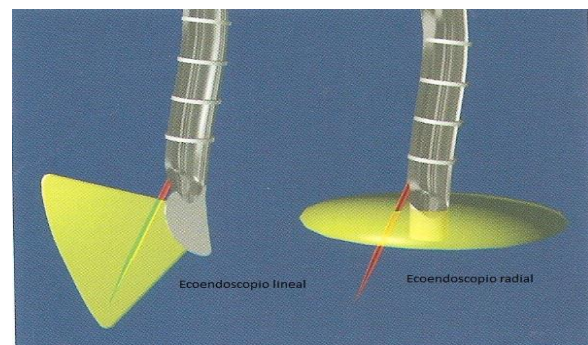
Conocer el rol enfermero en los cuidados de los pacientes sometidos a USE.

## Material y Método

Observación de los procedimientos ecoendoscópicos aplicados en el servicio de endoscopia digestiva de Hospital Universitari Vall d'Hebrón. Trabajo descriptivo con soporte bibliográfico.

## Ecoendoscopios

La USE se puede realizar tanto con ecoendoscopio radial como lineal y la diferencia radica en función del diseño e imagen que proporcionan los ecoendoscopios (Fig. 1).



**Figura 1.** Ecoendoscopio lineal y radial; áreas de imagen que proporcionan.

- **USE radial**

El **ecoendoscopio radial** produce una imagen de 360° con un ángulo de 90° con respecto del eje del endoscopio. Esto da como resultado una sección transversal del cuerpo. La orientación anatómica es más fácil con el ecoendoscopio radial ya que las imágenes coinciden con el patrón de visualización de otras modalidades como TC. No se utiliza para la realización de punción con aguja fina, ya que la aguja se visualizaría en sección transversal como un punto brillante en la imagen endoscópica (1).

- **USE lineal**

El **ecoendoscopio lineal** produce una imagen del corte sagital paralelo al eje del endoscopio con un

ángulo de apertura variable de 100° hasta 180°. Está diseñado para visualizar continuamente la progresión de la inserción de una aguja de punción por el canal del ecoendoscopio (1).

Dentro de este grupo tenemos dos tipos de ecoendoscopios: el clásico **ecoendoscopio lineal** de punta convexa y el **ecoendoscopio frontal** de más reciente creación que presenta algunas características diferenciales: punta más corta y menos rígida con un rango mayor de angulación hacia arriba de 180° mientras que el clásico lineal solo es de 130° lo cual le permite visualizar zonas inaccesibles para el ecoendoscopio convencional y tener un mayor control sobre las agujas y los dispositivos de endoterapia.

Dado que los ultrasonidos se conducen mal a través del aire y bien por el agua es preciso colocar unos globos que cubran el transductor y que durante la prueba se inflarán con agua para mejorar el acoplamiento acústico y para evitar las imágenes distorsionadas. En el ecoendoscopio frontal no es necesario el balón ya que está diseñado para que el transductor se pegue a la mucosa y dispone de un canal auxiliar de agua para mejorar el acoplamiento.

#### **Procesador compacto**

Los procesadores compactos (4) de última generación se caracterizan por incorporar tecnología que permite una elevada resolución y visualización de imágenes.

- **MODO B**

Las imágenes en modo B son imágenes de dos dimensiones que se forman como puntos que van del blanco al negro, pasando por toda la escala de grises. Los procesadores compactos proporcionan imágenes de alta calidad, permiten una localización más eficiente de los tumores y una identificación más precisa de las propiedades y límites del tejido.

- **ECO ARMÓNICO TISULAR**

**(THE: tissue harmonic echo):**

Cuando las ondas ultrasónicas se propagan a través del tejido, aparecen distorsiones y se generan mayores componentes armónicos. El modo THE emplea estos componentes para generar una imagen de la zona objetivo. La ventaja de la visualización de imágenes por armónicos es que mejoran la resolución y la relación señal-ruido y disminuyen los artefactos, por tanto, obtenemos imágenes más definidas y contrastadas.

- **MODO H-FLOW**

El modo H-FLOW (flujo de alta resolución) permite visualizar los pequeños vasos situados alrededor de la punta del endoscopio, lo que en una punción permite evitar los vasos de forma más segura.

- **ELASTOGRAFÍA**

Los procesadores compactos disponen de esta herramienta avanzada que puede ayudar a establecer diagnósticos diferenciales. La elastografía se basa en que los diferentes tejidos tienen diferentes coeficientes de elasticidad. Se sabe que los tejidos tumorales tienen un coeficiente de elasticidad más pequeño que los normales, la grasa o el músculo (5).

La desviación de los ultrasonidos al atravesar los tejidos de coeficiente de elasticidad diferente es analizada por un software específico y reconstruido en otra imagen en modo B.

Los tejidos más duros aparecerán de color azul y los más blandos de color rojo.

Si se considera que las lesiones neoplásicas y los tejidos fibróticos tienen en general un coeficiente de elasticidad más pequeño que el resto de tejidos normales esta técnica representará el primer paso hacia la identificación del tipo de tejido.

- **ECOENDOSCOPIA CON CONTRASTE**

Se basa en que la inyección intravenosa de burbujas de aire tiene una elevada respuesta ecográfica por lo que actualmente se utilizan como agentes de contraste ecográfico. El contraste mejora la imagen por ultrasonidos aprovechando la ecogenicidad de la sangre lo que tiene como resultado una mejoría de la proporción señal-ruido (5).

El contraste está constituido por un gas inerte, poco soluble en agua y con poca capacidad de difusión a través de la burbuja contenida en una cápsula de pequeño diámetro (7µm para atravesar la pared capilar pulmonar) y resistir a la presión antes de explotar o disolverse.

El producto de contraste de referencia más utilizado se denomina SonoVue®. Un mililitro contiene 8 µl de microburbujas de hexafluoruro de azufre. Se presenta en un kit que incluye un vial que contiene 25 mg de polvo liofilizado, 1 jeringa precargada con 5 ml de cloruro sódico y un sistema de transferencia miniSpike (6).

La ecoendoscopia con contraste se utiliza principalmente en el estudio de lesiones pancreáticas

y submucosas. La ecoendoscopia con contraste ha incrementado la sensibilidad para diferenciar entre lesiones benignas (hipercaptantes) y malignas (hipocaptantes) en páncreas, así como para mejorar el diagnóstico de lesiones subepiteliales (en este caso las malignas son lesiones hipercaptantes y las benignas hipocaptantes).

### Tipos de agujas

Existen diferentes tipos y diseños de agujas. Están pensadas para ser usadas en la USE lineal bien con un ecoendoscopio clásico o con el frontal.

#### Aguja convencional para PAAF (Punción Aspiración Aguja Fina) (Fig. 2)

Usualmente para PAAF se utiliza una aguja convencional que se presenta con tres calibres diferentes según se precise 19G, 22G y 25G. Habitualmente de forma estándar se utiliza el calibre 22G. Se utiliza para biopsia de lesiones de submucosas, masas mediastínicas, ganglios linfáticos y masas intraperitoneales dentro o adyacentes al tracto gastrointestinal, así como en lesiones pancreáticas. Estas agujas se caracterizan por tener una punta altamente ecogénica que facilita su visibilidad (3).

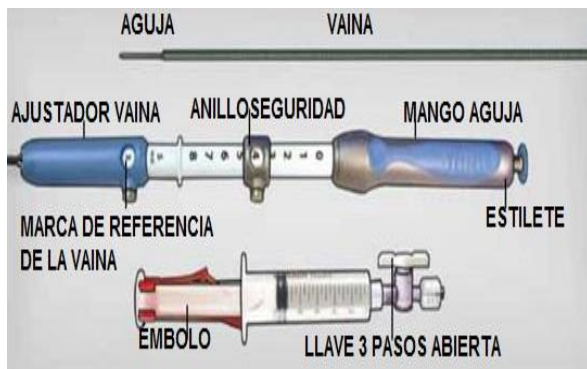


Figura 2. Aguja convencional para PAAF

#### Aguja fenestrada para obtención de cilindro histológico

Se utiliza en la PAAF igual que la convencional pero cuando se precisa un estudio histológico del tejido ya que su diseño proporciona mayor volumen de muestra. Hay diferentes calibres 19,22 y 25G. También se dispone una aguja fenestrada de calibre 20G con muesca de muestras inversa (Fig.3).

La ventaja de tener la muesca de muestras inversa respecto a la 19G es que la recogida de las muestras se realiza al introducir la aguja.

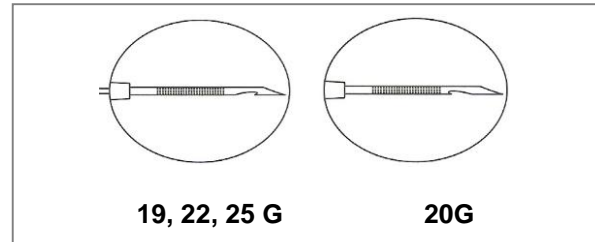


Figura 3. Agujas fenestradas con muesca, para obtención de cilindro histológico.

#### Aguja para inserción de marcadores fiduciales

Se utiliza para la inserción de los marcadores fiduciales de oro en neoplasias de páncreas no resecables. Estos dispositivos incorporan 4 marcadores de oro, el estilete dispone de una anilla que facilita la colocación del marcador. Son de calibre 22G.

#### Aguja para neurolisis del plexo celíaco:

Se utiliza para administrar neurolíticos en el plexo celíaco bajo guía ecoendoscópica. Una pulverización radial uniforme de un agente neurolizante puede introducirse en el plexo celíaco a través de los múltiples orificios laterales de la aguja con punta cónica. La aguja es de calibre 20G.

### Aplicaciones

Las aplicaciones de la exploración radial son exclusivamente diagnósticas y permiten:

- Estadificación T y N de tumores de esófago, gástrico, rectal y pancreático. La T hace referencia al tamaño de la tumoración y las capas que infiltra. La N indica la afectación de nódulos (7)
- Estudio de lesiones submucosas.
- Estudio de compresiones o protusiones de la pared causadas por estructuras extraluminales y/o quistes.
- Estudio del tracto hepatobiliar: permite diagnosticar tumores de la vía biliopancreática, litiasis etc.
- Estudio de extensión de la endometriosis en pacientes quirúrgicas.

Las aplicaciones de la exploración lineal son diagnósticas e intervencionistas, actualmente permiten:

- Punción aspiración con aguja fina (PAAF) de tumores diversos (pancreáticos, submucosos etc.), y ganglios paraneoplásicos para su diagnóstico

citológico. Consiste en introducir una ecoaguja, normalmente se utiliza la convencional 22G, por el canal del ecoendoscopio lineal e insertarla en el interior del tumor atravesando la pared duodenal o gástrica para la obtención de la muestra citológica.

- PAAF de quistes pancreáticos para estudio del contenido líquido (8): De la misma manera se introduce una aguja por el canal del ecoendoscopio que por aspiración de la jeringa de vacío se rellenará de líquido.
- Drenaje de pseudoquiste pancreático por la técnica de quistogastrostomía (9): Se realiza una punción transmural a través de la pared gástrica o duodenal guiada por ecoendoscopia y tras pasar un hilo guía se coloca una prótesis para que drenen los residuos del pseudoquiste al estómago.
- Procedimiento rendez-vous (10): Consiste en acceder al colédoco mediante una punción del duodeno guiada por ecoendoscopia cuando no se puede canular por ERCP convencional desde la papila de Váter; a través de la punción se pasará una guía que se llevará a la papila y permitirá realizar la ERCP.
- Neurolisis del plexo celíaco: Es una medida paliativa que consiste en inyectar un agente neurolizante (bupivacaína al 0,25% y alcohol 98%) para controlar el dolor abdominal en pacientes con cáncer de páncreas irreseccable (11).
- Estudio de medicina nuclear (12): Consiste en inyectar un radioisótopo en el tumor de páncreas, concretamente Tc<sup>99m</sup>, con la finalidad de encontrar el ganglio linfático centinela o el primer ganglio en recibir drenaje linfático del tumor en pacientes con cáncer de páncreas reseccable quirúrgicamente.
- Inserción de marcadores fiduciales de oro en adenocarcinomas de cabeza de páncreas en estadios I/II localmente avanzados e irreseccables para facilitar la radioterapia estereotáctica (13): Se colocan de 3 a 6 marcadores en diferentes puntos del tumor.

La ecoendoscopia responde preguntas específicas. Normalmente el paciente llega con una sospecha diagnóstica y la ecoendoscopia ayuda a completar el diagnóstico o bien a solucionar un problema específico en caso de intervencionismo.

La enfermera, dentro de un equipo multidisciplinar, colabora con el médico durante la realización de la prueba. Además acoge y atiende al paciente antes, durante y después de la prueba realizando

funciones administrativas, asistenciales, docentes y de colaboración (14).

## Cuidados de enfermería

### PRE-ECOENDOSCOPIA

**Acogida del paciente:** Antes de iniciar la prueba la enfermera recibe al paciente y realiza las siguientes tareas:

#### 1. *Administrativa:*

- Identificación activa del paciente: Comprobación de sus datos personales: nombre y apellidos, fecha de nacimiento, nº de historia y pulsera identificativa.
- Consentimiento informado firmado.
- Comprobación del historial de alergias.
- Revisión de la medicación que toma el paciente habitualmente con ayuda de la historia clínica. Si toma algún anticoagulante hay que asegurarse de cual es y si lo ha suspendido adecuadamente. Comprobación de pruebas de coagulación y plaquetas, si precisa.
- Revisión antecedentes personales de interés.
- Dentadura postiza, piercings y objetos de valor retirados.
- Esmalte de uñas retirado.
- Confirmación de que el paciente viene acompañado en el caso de que no esté ingresado.
- Comprobación de que el paciente está en ayunas un mínimo de 8h. antes de la prueba.

#### 2. *Docente:*

- Descripción sencilla de la prueba al paciente: en que consiste, que se le va a realizar y como puede colaborar.
- Se explicará al paciente que para poder realizar la prueba de forma idónea le sedarán. Es posible que en función de la complejidad y/o intervencionismo de la prueba como el drenaje de pseudoquiste pancreático y/o el estado del paciente se pueda requerir una anestesia general.

#### 3. *Asistencial:*

- Se acomodará al paciente en una camilla inicialmente en decúbito supino para proceder a su monitorización completa:
  - Colocación de un pulsioxímetro: valoración basal de la saturación de oxígeno y registro.
  - Colocación del manguito de TA de talla adecuada: valoración basal de la TA del paciente y registro.
  - Colocación electrodos: Valoración de la FC y ritmo cardíaco en monitor y registro.

- Canalización de vía endovenosa para poder sedar al paciente o si ya lleva una vía se comprobará la permeabilidad.
- Colocación gafas nasales para oxigenoterapia, normalmente a 4-6 l'.
- La colocación del paciente en la camilla para la exploración dependerá del estudio ecoendoscópico que se le va a realizar. En principio en la mayoría de casos se realizará la prueba con el paciente acostado en decúbito lateral izquierdo, aunque para el estudio de la vía hepatobiliar o el procedimiento de rendez-vous se colocará al paciente en decúbito prono preferiblemente.
- Colocación barandillas.

#### 4. *Colaboración:*

- Preparación del ecoendoscopio que se va a precisar en función de la exploración a realizar, colocaremos el balón del transductor adecuado.
- Preparación del utillaje que el médico pueda precisar en la prueba:
  - Aguja del calibre adecuado.
  - Contraste.
  - Preparación de procesadores, respirador, sala de trabajo etc.

### **PERI-ECOENDOSCOPIA**

#### **Tareas durante la prueba:**

##### 1. *Asistencial:*

- Colocación de caladents justo antes de iniciar la sedación.
- Vigilancia de las constantes vitales y estado del paciente en todo momento.
- Aspiración de secreciones, si precisa.

##### 2. *Colaboración:*

- Colaboración con el médico en la ejecución de la prueba.

### **POST-ECOENDOSCOPIA**

#### **Tareas post-prueba y alta del paciente:**

##### 1. *Asistencial:*

- Vigilancia de la seguridad del paciente: Barandillas en camilla subidas, secreciones etc.
- Control de constantes vitales hasta el alta del paciente.
- Control del estado de vigilia y recuperación post-anestesia. Test Aldrete.
- Control del estado general del paciente.
- Control del dolor.
- Retirada de vía al alta, si procede.

##### 2. *Administrativa:*

- Registro de los signos vitales, recogida de muestras, material utilizado y de las incidencias que hayan podido surgir durante el procedimiento.
- Registro nº serie endoscopios utilizados.
- Registro del estado del paciente al alta y del resultado del test de Aldrete (test de recuperación post-anestésica).
- Registro de las recomendaciones al alta.

##### 3. *Colaboración:*

- Recogida de muestras.
- Recogida y limpieza del material reutilizable.

##### 4. *Docente:*

- Al alta el paciente habrá recuperado su estado basal y sus constantes estarán estables. En este momento se le darán unas recomendaciones. Las recomendaciones variarán en función del intervencionismo y las complicaciones que pudieran surgir en la prueba.

La enfermera atiende a los pacientes desde una perspectiva bio-psico-social desde su recepción hasta el alta. Podemos detectar los siguientes diagnósticos enfermeros (DE) siguiendo la taxonomía de la NANDA (15) y problemas de colaboración (PC):

### **Diagnósticos de enfermería**

#### **PRE-ECOENDOSCOPIA:**

- **Dominio 9: Afrontamiento/tolerancia al estrés.**  
**Clase2: Respuestas de afrontamiento.**

##### • *Temor RC entorno desconocido.*

Definición: Respuesta a la percepción de una amenaza que se reconoce conscientemente como un peligro.

##### • *Ansiedad RC factores estresantes y cambios en estado de salud.*

Definición: Sensación vaga e intranquilizadora de malestar acompañada de una respuesta autónoma (el origen de la cual es inespecífico o desconocido para la persona); sentimiento de aprensión causado por la anticipación de un peligro. Es una señal de alerta que advierte de un peligro inminente y permite a la persona tomar medidas.

- **Dominio 5: Percepción/cognición.**  
**Clase 4: Cognición.**

##### • *Conocimientos deficientes RC información insuficiente sobre la prueba.*

Definición: Carencia o deficiencia de información cognitiva relacionado con un tema específico.

**PERI-ECOENDOSCOPIA:****- Dominio 11: Seguridad/protección.****Clase 1: Infección.**

- *Riesgo de infección RC procedimientos invasivos.*  
Definición: Vulnerable a una invasión y multiplicación de organismos patógenos que puede comprometer la salud.

**- Dominio 11: Seguridad/protección.****Clase 2: Lesión física.**

- *Riesgo de aspiración RC pérdida reflejo nauseoso.*  
Definición: Vulnerable a la penetración en el árbol traqueobronquial de secreciones gastrointestinales, orofaríngeas, sólidos o líquidos, que puede comprometer la salud.

**POST-ECOENDOSCOPIA:****- Dominio 12: Confort. Clase 1: Confort físico.**

- *Dolor agudo RC procedimientos invasivos e intervencionistas. (potencial).*  
Definición: Experiencia sensitiva y emocional desagradable ocasionada por una lesión tisular real o potencial; inicio súbito o lento de cualquier intensidad de leve a grave con un final anticipado previsible.

**- Dominio 11: Seguridad/Protección.****Clase 2: Lesión física.**

- *Riesgo de caídas RC uso de agentes farmacológicos (sedación).*  
Definición: Vulnerable a un aumento de la susceptibilidad a las caídas que puede causar daño físico y comprometer la salud.

**Problemas de colaboración**

- Hemorragia.
- Insuficiencia respiratoria. Desaturación.
- Neumonía por broncoaspiración.
- Retención urinaria.
- Infección/sepsis.
- Hipotensión/hipertensión.
- Perforación.
- Dolor

**Conclusión**

La USE sólo debe utilizarse para responder preguntas concretas ya que es una prueba específica para la pared gastrointestinal y área biliopancreática. En ambos casos se utiliza para confirmar la existencia de neoplasias sospechosas

por otra prueba, lo que también condiciona el estado físico y emocional del paciente.

- Se requiere personal capacitado y una estructura capaz de garantizar la seguridad del paciente tanto en la pre, peri y post-ecoendoscopia.
- Conocer las diferentes técnicas y aplicaciones que tiene la ecoendoscopia permite la anticipación de la enfermera en cada momento del procedimiento endoscópico, lo cual resulta clave para una óptima gestión del material y conseguir una atención más efectiva del paciente.

**Bibliografía**

1. Dietrich CF, editor. Endoscopic Ultrasound: An Introductory Manual and Atlas. 2nd ed. New York: Thieme; 2011.
2. Choudhry S, Gorman B, Chaborneau JW, Tradup DJ, Beck RJ, Kofler JM et al. Comparison of Tissue Harmonic Imaging with conventional US in Abdominal Disease. Radiographics 2000; 20(4):1127-1135.
3. ©COOK 2014 ESC-WM-50086-EN-201405. EchoTip ProCore HD Ultrasound Biopsy Needle. [consultado junio 2017]. Disponible en: <https://www.cookmedical.com/data/resources/ESC-WM-50086-EN-201405.pdf>
4. Olympus Europa. EU-ME2 product brochure. E0482781 – x.000 – 11/13 –PR. [consultado junio 2017]. Disponible en: [https://www.olympus-europa.com/medical/rmt/media/en/Content/Content-MSD/Documents/Brochures/EU-ME2-brochure\\_EN\\_20131001.pdf](https://www.olympus-europa.com/medical/rmt/media/en/Content/Content-MSD/Documents/Brochures/EU-ME2-brochure_EN_20131001.pdf)
5. Palazzo L, director. Écho-Endoscopie Digestiva. France: Springer; 2012.
6. SonoVue: EPAR - Product Information. 2008 (updated in 2017). European Medicines Agency. [consultado junio 2017]. Disponible en: [http://www.ema.europa.eu/ema/index.jsp?curl=pages/medicines/human/medicines/000303/human\\_med\\_001059.jsp&mid=WC0b01ac058001d124](http://www.ema.europa.eu/ema/index.jsp?curl=pages/medicines/human/medicines/000303/human_med_001059.jsp&mid=WC0b01ac058001d124)
7. Nishimura M, Togawa O, Matsukawa M, Shono T, Ochiai Y, Nakao M. et al. Possibilities of interventional endoscopic ultrasound. World J Gastrointest Endosc 2012; 4 (7): 301-5. doi: 10453/wjge.v4i7.301
8. Gómez MA, Otero W, Arbeláez V, Rodríguez J. Ecoendoscopia. Indicaciones de la A a la Z. Rev Col Gastroenterol 2005;20(2):34-64.
9. Howell DA, Shah RJ. Endoscopic management of walled-off pancreatic fluid collection:

- Techniques. [Internet]. Waltham (MA): UpToDate; 2015 [consultado junio 2017]. Disponible en: <http://www.uptodate.com>
10. Hernández LV, Buthani MS. Emerging Applications of Endoscopic Ultrasound in Gastrointestinal Cancers. *Gastrointest Cancer Res* 2008;2(4):198-202.
  11. Gleeson FC, Vázquez-Sequerio E, Levy M. Nuevas técnicas en ultrasonografía endoscópica: Tratado de Ultrasonografía abdominal. Madrid. Ed. Díaz de Santos. 2014.
  12. Beisani M, Roca I, Cárdenas R, Blanco I, Abu-Suboh M, Dot J et al. Initial experience in sentinel lymph node detection in pancreatic cancer. *Rev Esp Med Nucl Imagen Mol* 2016;35(5):287-291.
  13. Chang DT, Schellenberg D, Shen J, Kim J, Goodman KA, Fisher GA et al. Stereotactic radiotherapy for unresectable adenocarcinoma of the pancreas. *Cancer* 2009;115(3):665-672
  14. Gómez M, Llach J. Papel de la enfermera en la endoscopia digestiva. *Gastroenterol Hepatol* 2009;32(1):44-47
  15. Herdman TH, Kamitsuru S, editores. NANDA Internacional. Diagnósticos enfermeros. Definiciones y clasificación, 2015-2017. Edición española. Barcelona: Elsevier; 2015.